

形體名目簡圖

背




向



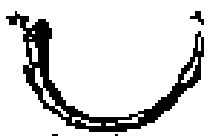格致篇圖

此圖
呈宮格
致者

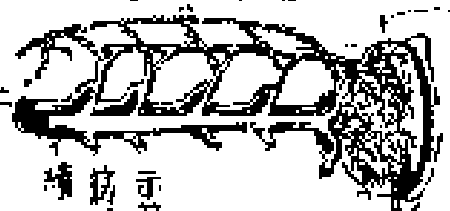示總動
血二脉
者



示剛骨
軟骨連
續



示動脈
二脈之
相結及
橫壁筋
水道等
連續



示筋及
筋根連
續



眼



耳



神經

骨度

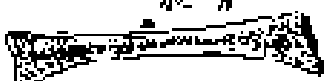


四肢骨
見詳




骨節分類篇圖

副骨
反腕
骨

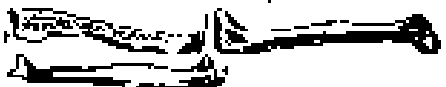

示腕骨所

示下頰骨
齒牙骨

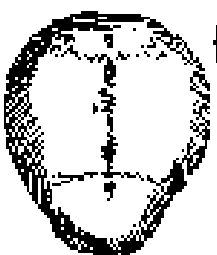


分列
狹直
二骨
足骨
其接

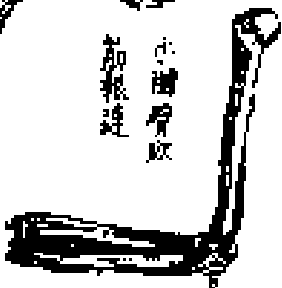

示頭骨直接及以膜包

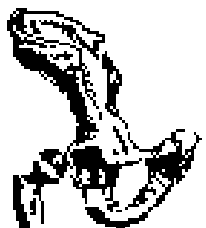
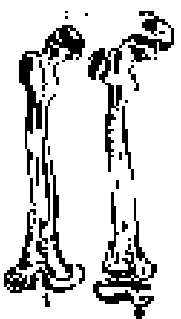
示頭
骨殼




小腦骨軟
骨相連



示骨類
見其類



示腕骨相辨



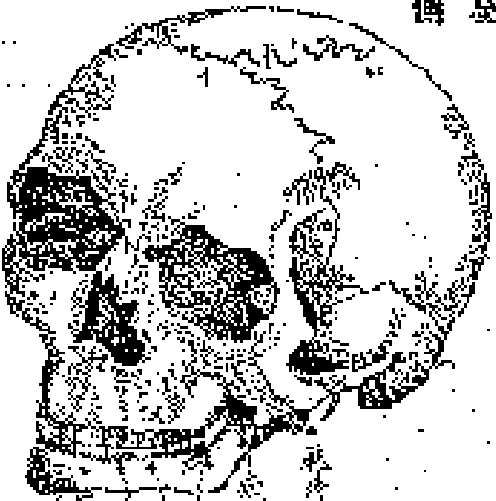示肋骨以筋牽

骨節圖

分經別類

骨節

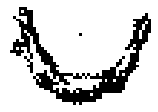頤骨
骨節




齒牙

舌骨仰伏

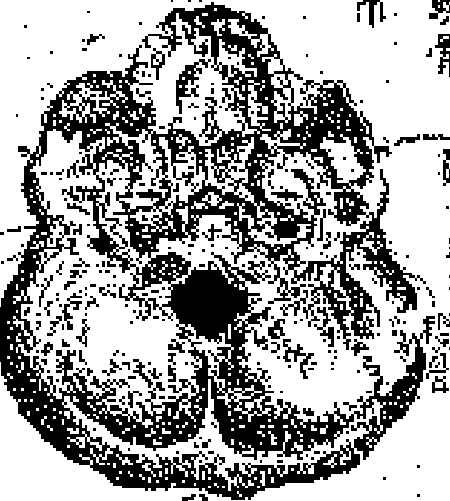骨節



齒骨

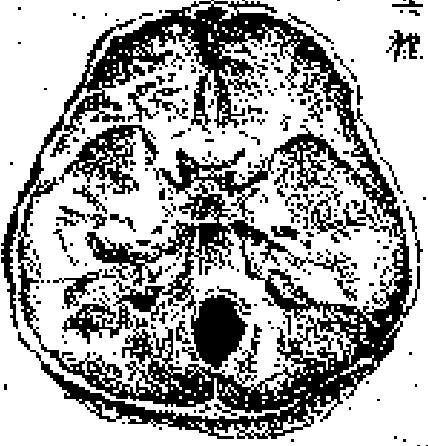


仰頤骨



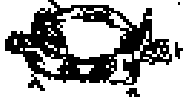頤骨仰伏

頤骨中斷
見其裡



頤骨中斷

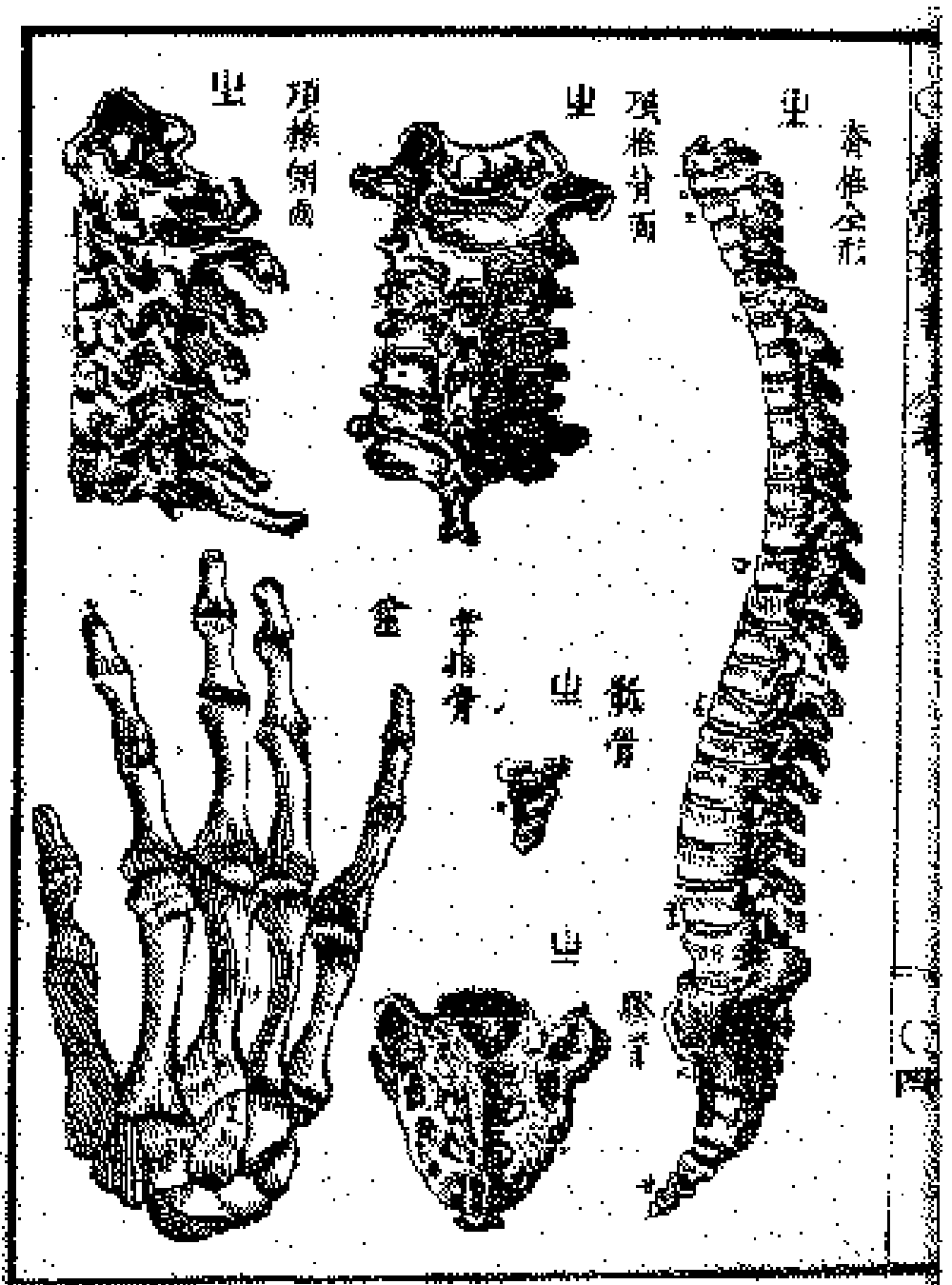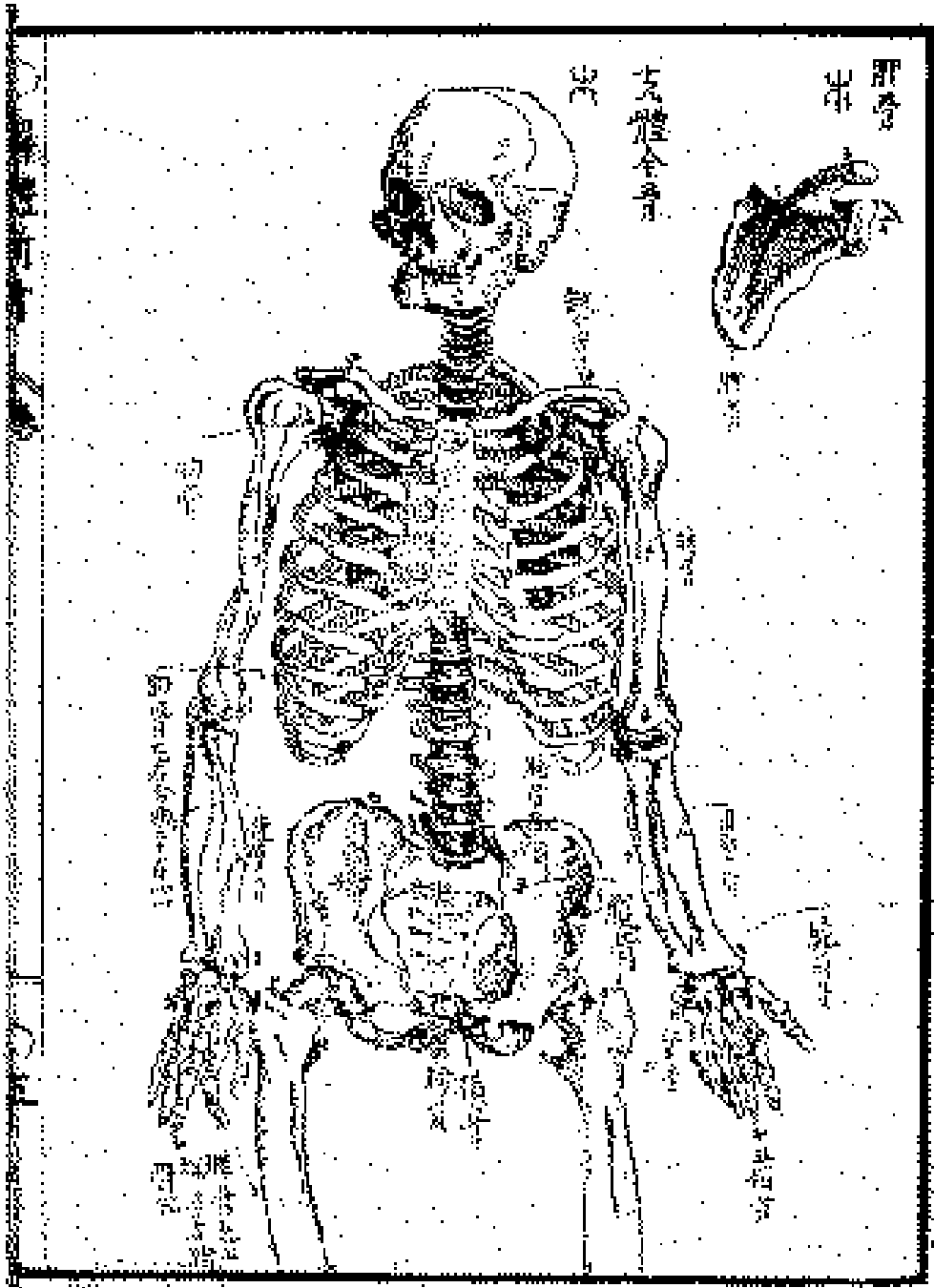
分節骨



骨

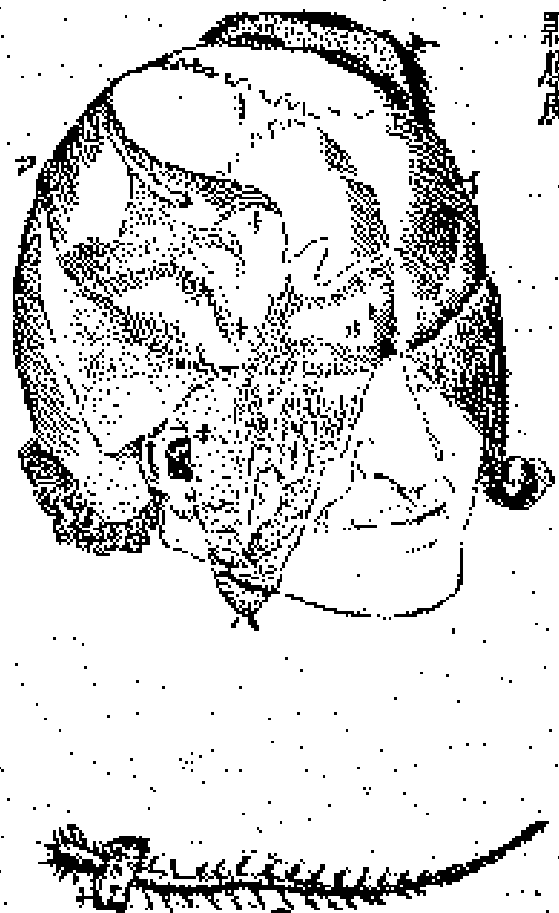骨

骨

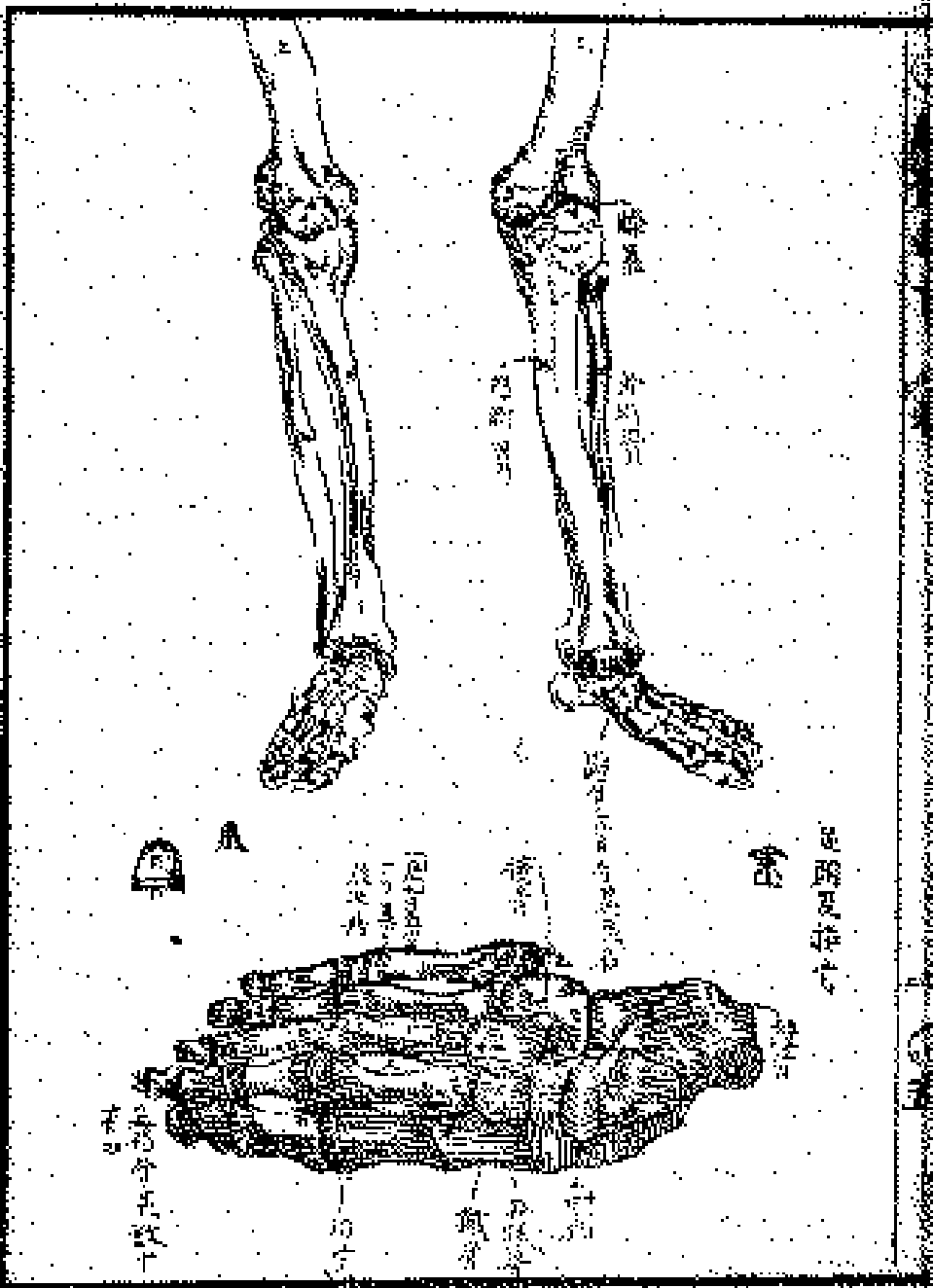


皮毛分類圖

剥原皮



以原毛製成



毛皮

毛

皮

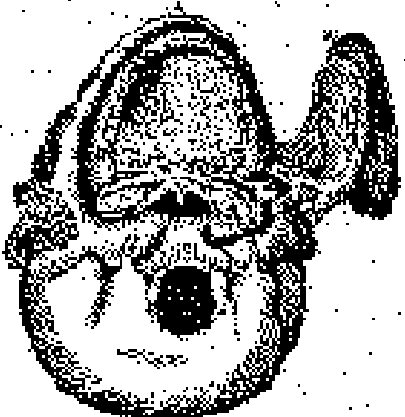
毛

皮

毛

唇口筋圖

仰頭離下頰



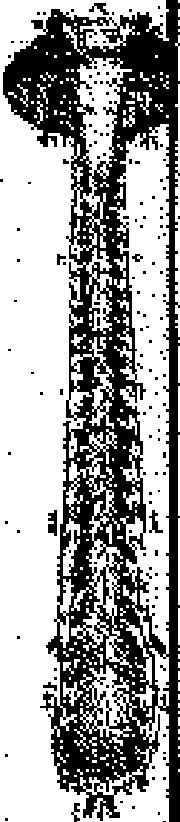
承坐管



植髮圖

開髮時之狀態

閉髮時之狀態



枕鬚上面

見其六

枕鬚下面



四時之髮

四時之髮



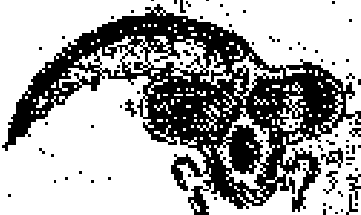枕鬚上面

枕鬚下面


枕鬚上面



近髮線之血面



枕鬚下面



眼日篇圖

示眼胞筋



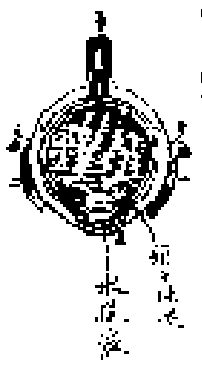
示淚管及淚管開



示視目表



剖眼見結膜



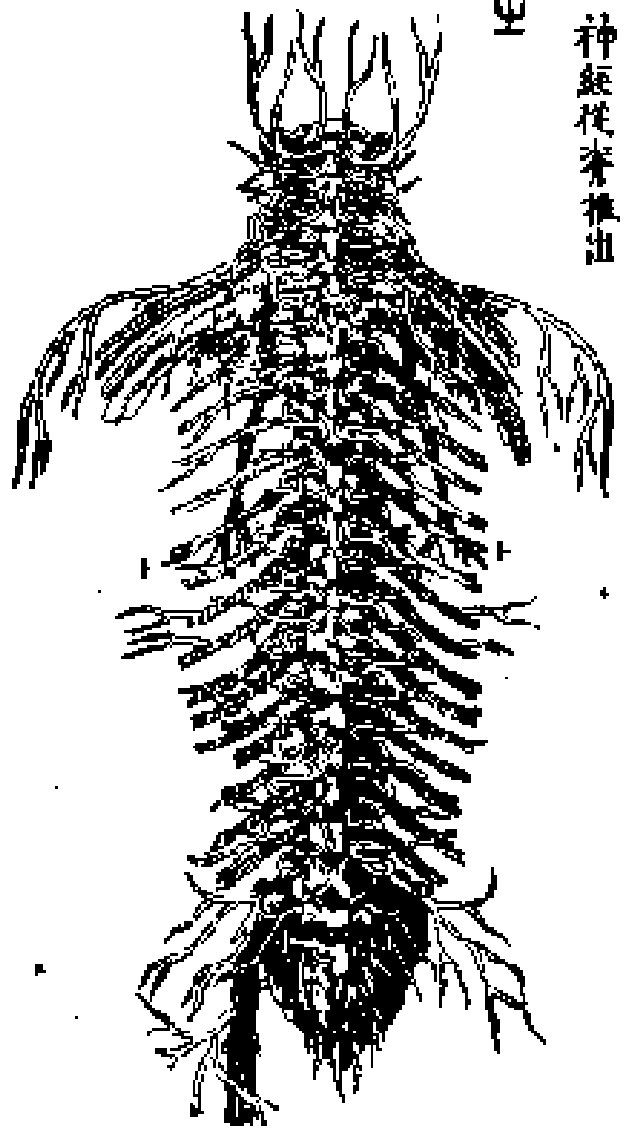
剖膜見血運



示致全形

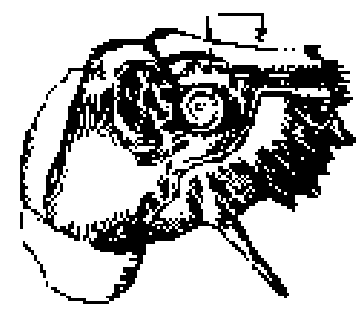


神經從脊推出



耳篇圖


竅通入全形




聽骨附度悉




斷諸骨見其狀



水



出聲皆耳聲也



外鼻之全形



鼻篇圖

仰面



軟骨連續



剖見諸骨

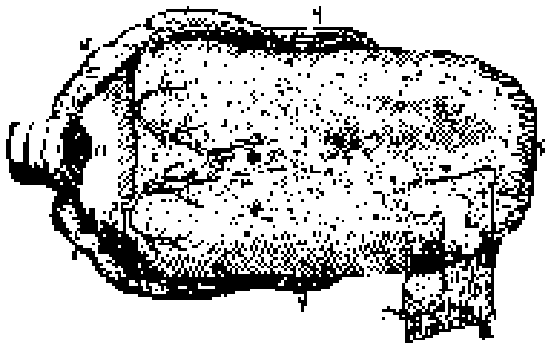


側面




古扁圖

全形




示其構造




膈膜篇圖

示其構造



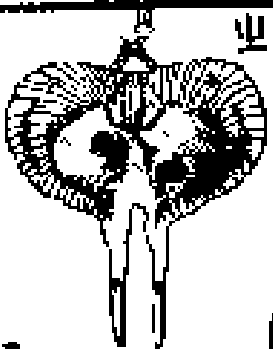
開胸見其內



示其構造

膈膜

乳



肺篇圖

肺葉側面



肺全形



氣管前部



氣管後部



次

液單或液單行氣管

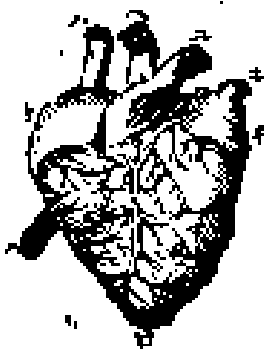


心篇圖


總心切




左心室切面



外面




右心室切面



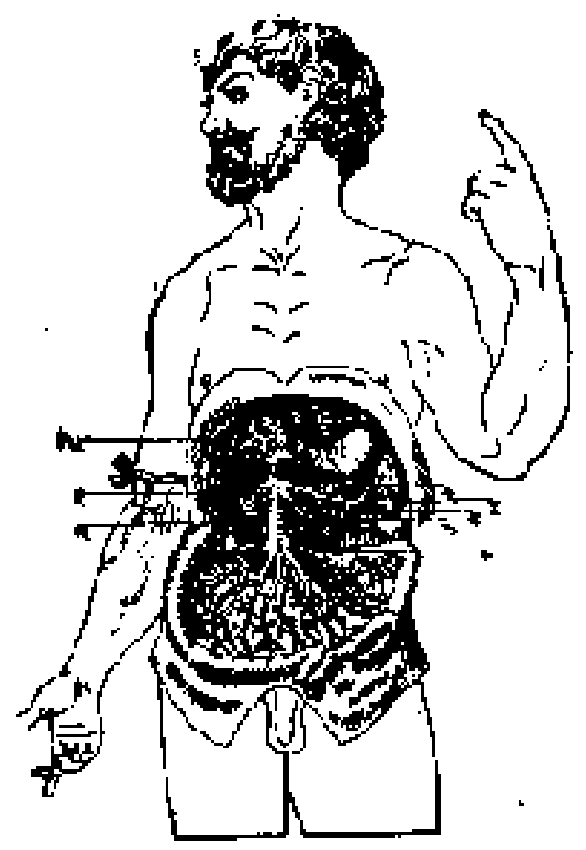
總心



動脈
血脈
篇圖




門脈
篇圖



腹筋圖

男腹見下腸腹



亦包頭部諸骨者



腸胃筋圖

剖胃

剖胃筋



胃筋

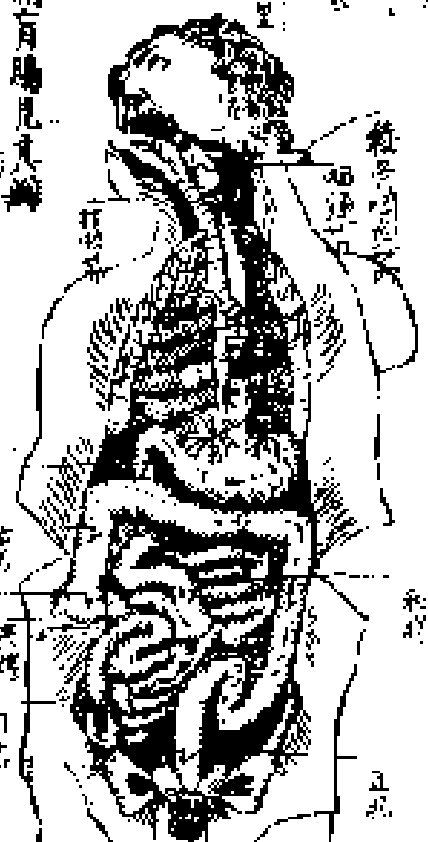
胃筋



胃筋



胃筋



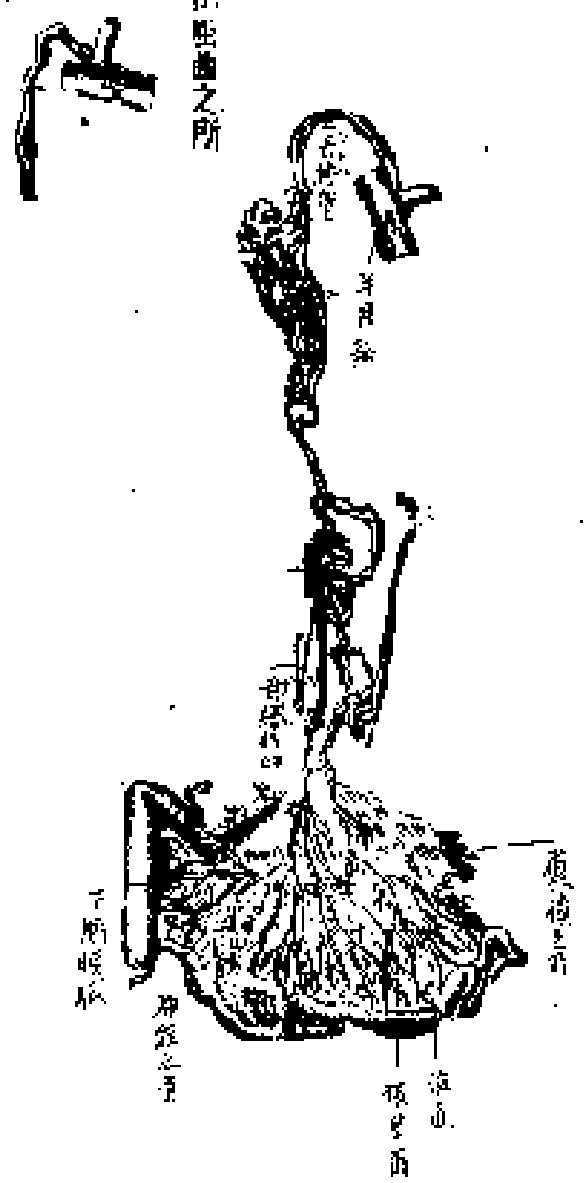
胃筋

胃筋

胃筋

下膈膜篇圖

正經懸垂之所

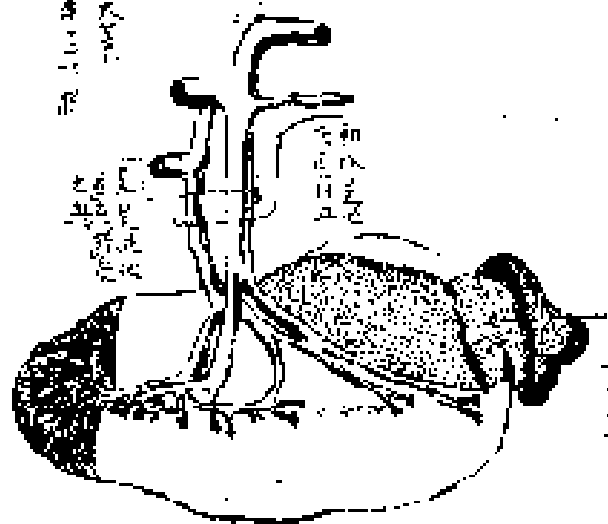


大機里爾

篇圖

脾到廉見血道

示大機里爾屬腸部具
腸中連入一二花腸




此圖示大機里爾屬腸部具腸中連入一二花腸

此圖示大機里爾屬腸部具腸中連入一二花腸

此圖示大機里爾屬腸部具腸中連入一二花腸

肝膽篇圖

肝全形



照膽分庫



肝膽連繫狀圖
見血滯無示水道



腎膀胱篇圖

腎全形



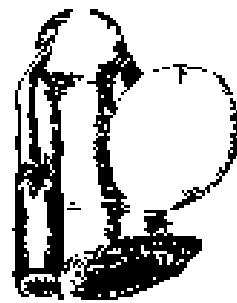
一稱從脈

尿道

示膀胱陰莖
直腸連繫



示膀胱子宮
直腸連繫



火

開陰莖
見尿管




火

開陰莖

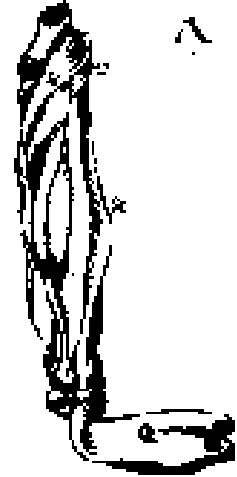


示腎膀胱連繫




筋篇圖

二

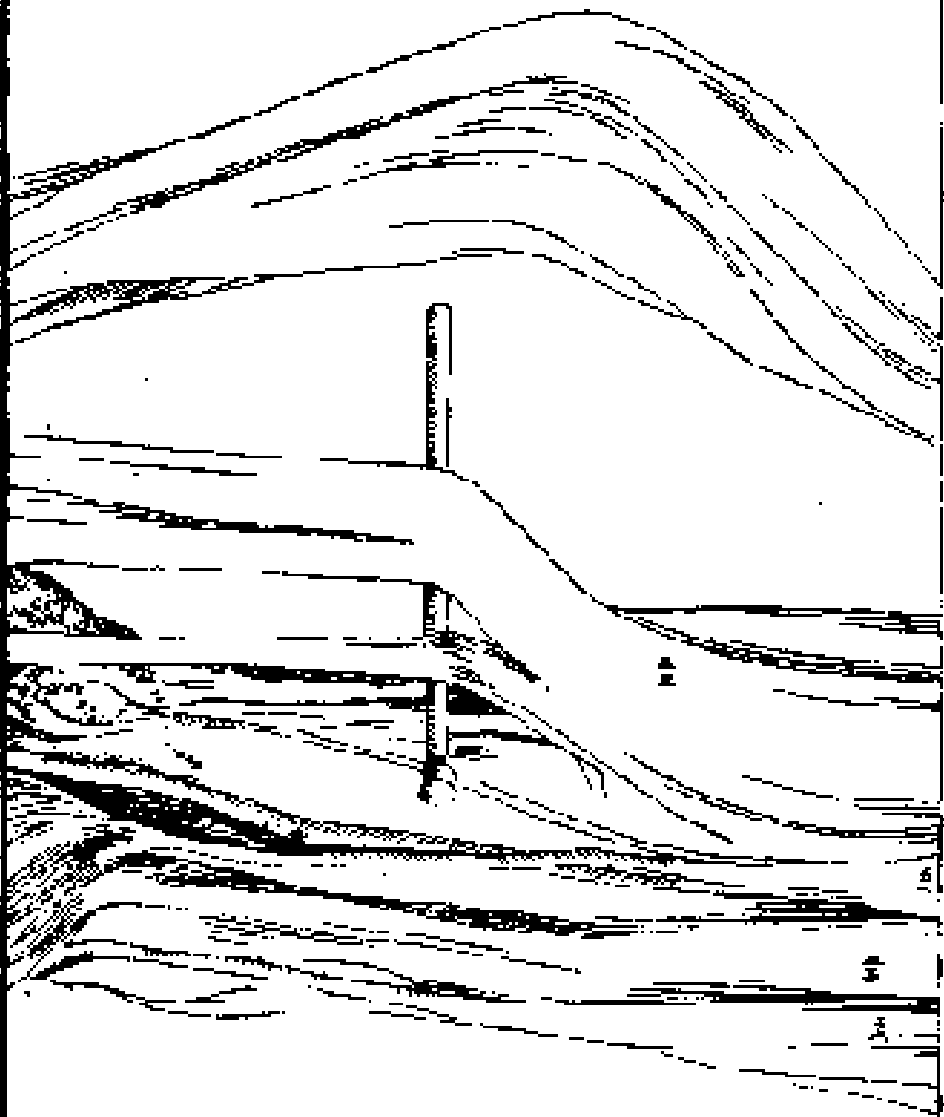


六

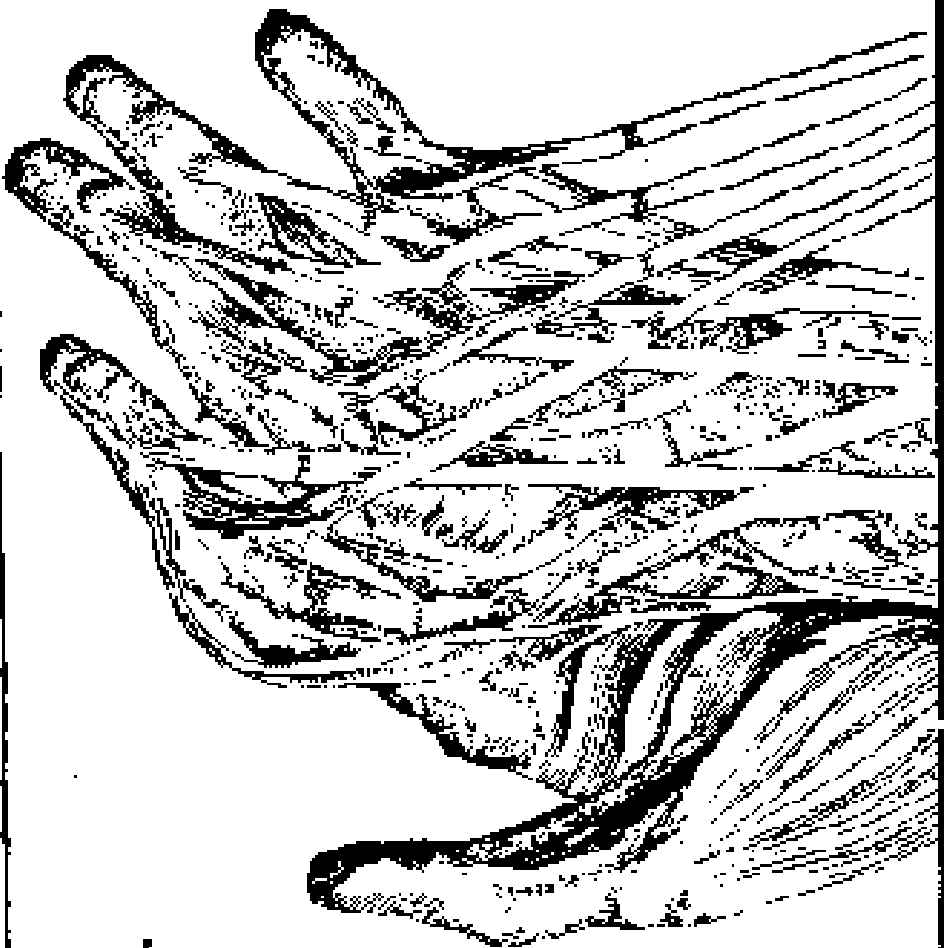



第



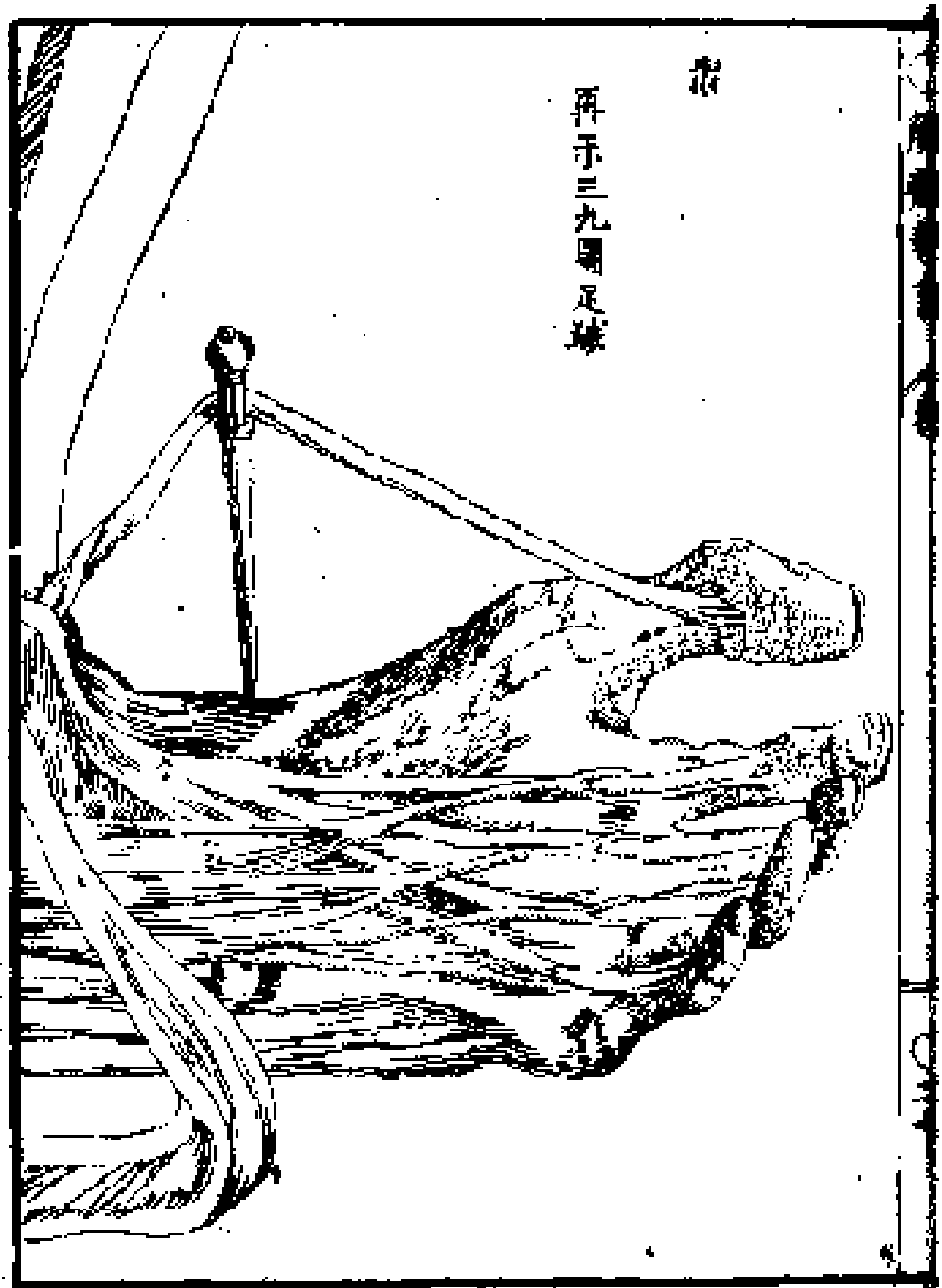
再示二圖一轉





手之骨圖





我友人杉田玄白所譯之解體新書成其令于寫之圖焉
夫紅毛之畫也至與畫如余不佞者非敢所企及雖然又云不可
圖然及朋友鳴呼與贊怒乎同袍寧流臭於十載邪四方異
子素怒之

東羽秋田落小田野正成

